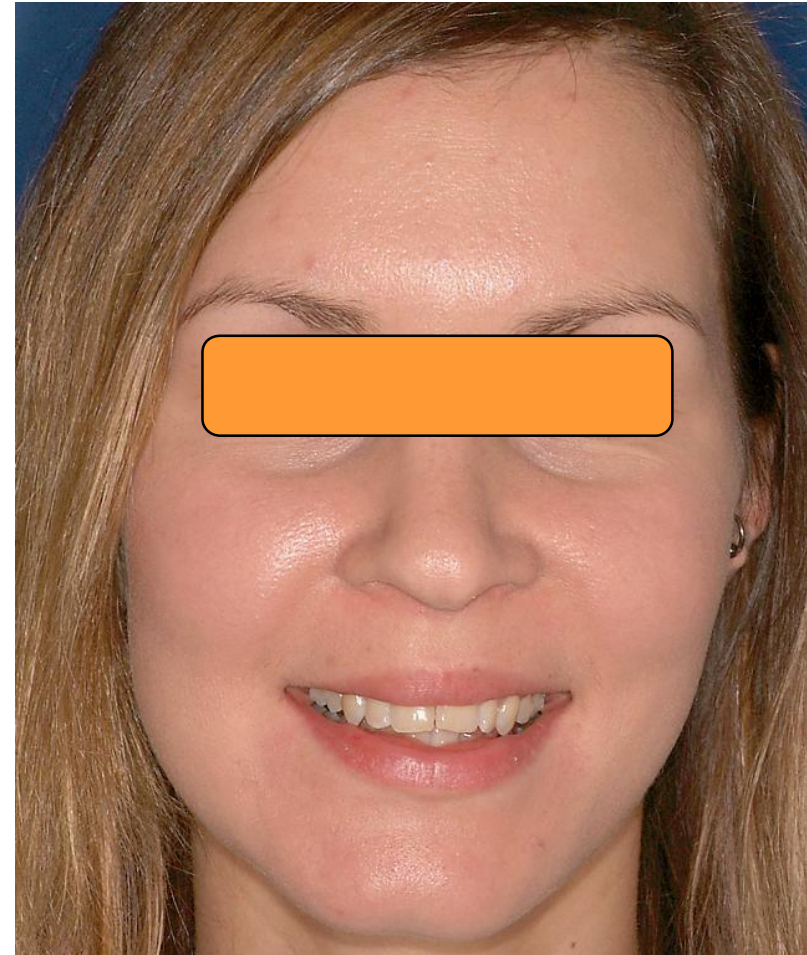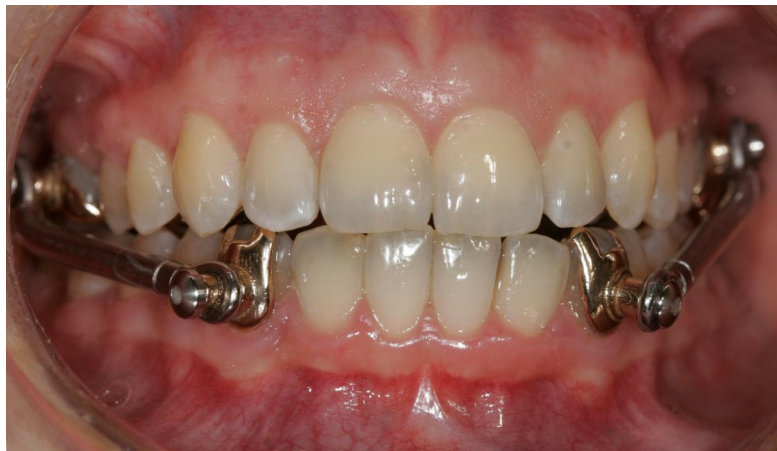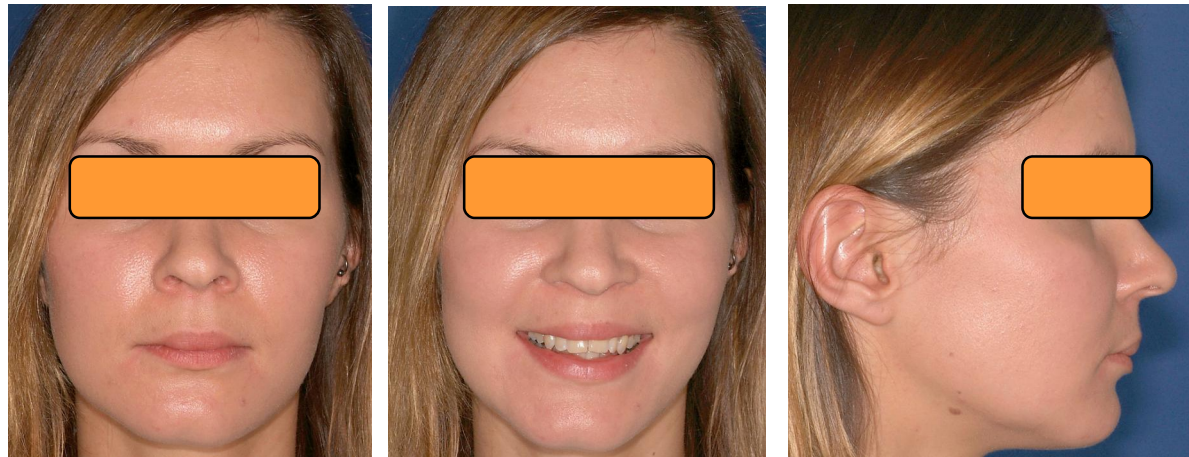


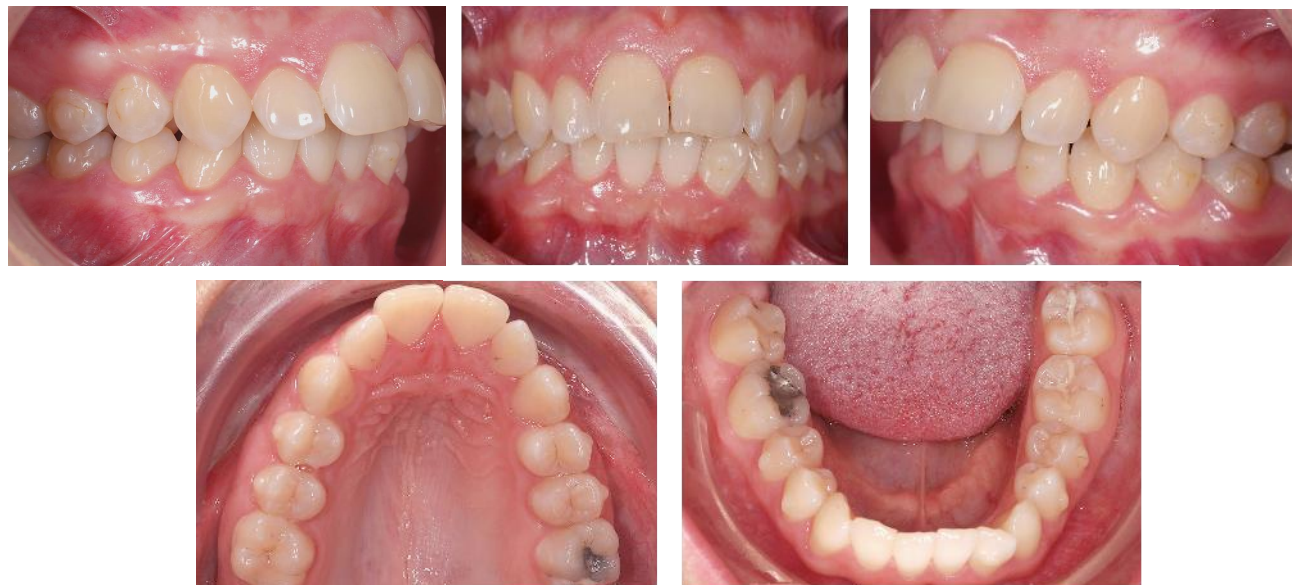Lingualtechnik in Kombination mit Herbst-Apparatur



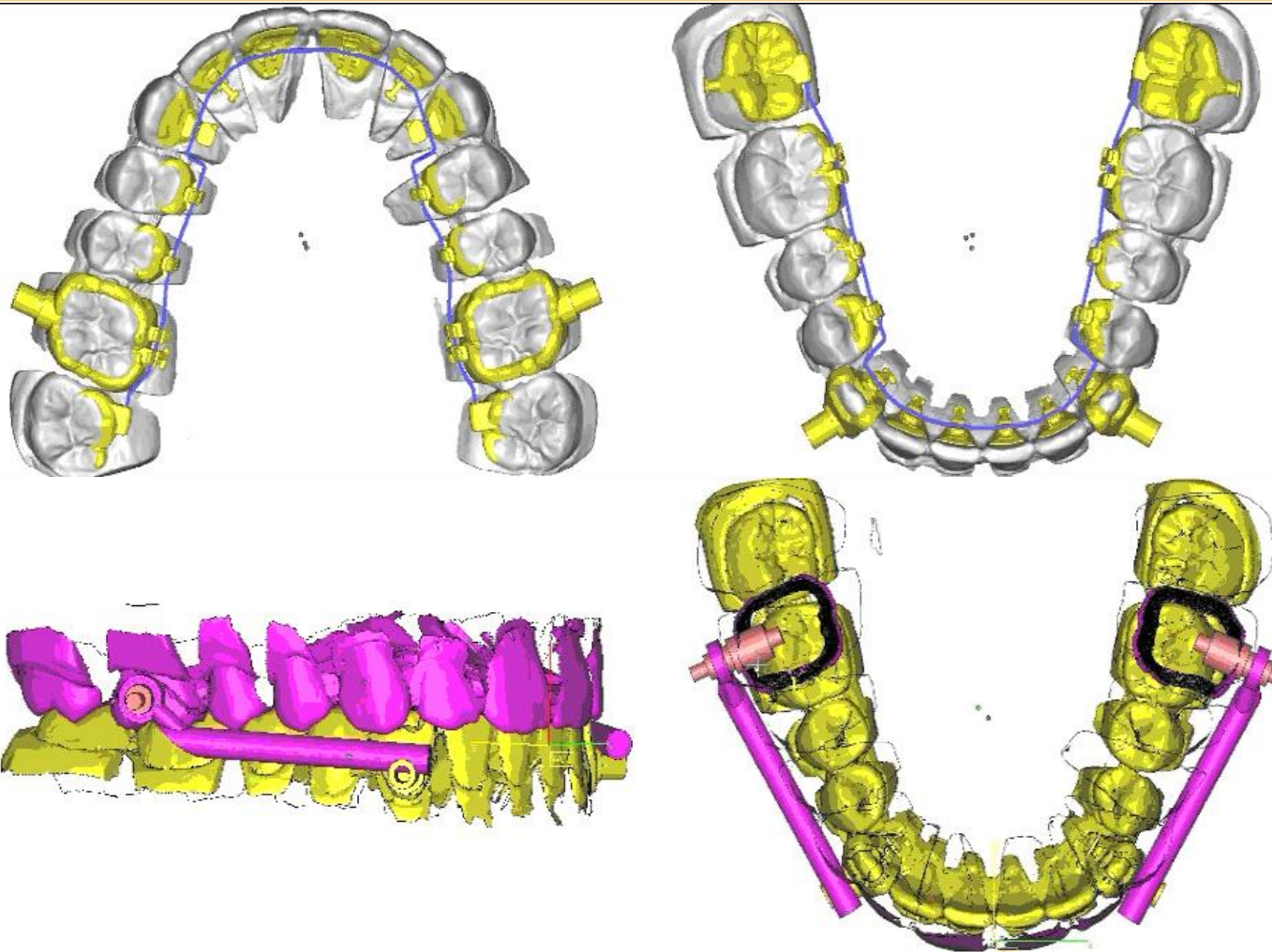
Klinische Situation vor Behandlungsbeginn



30-jährige Patientin mit beidseitigem Distalbiss, Gesichtasymmetrie und Kinnabweichung nach rechts.



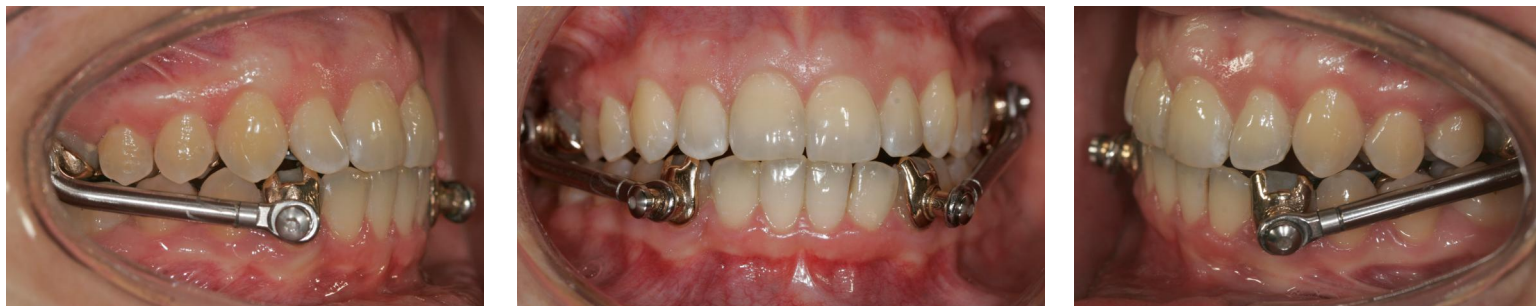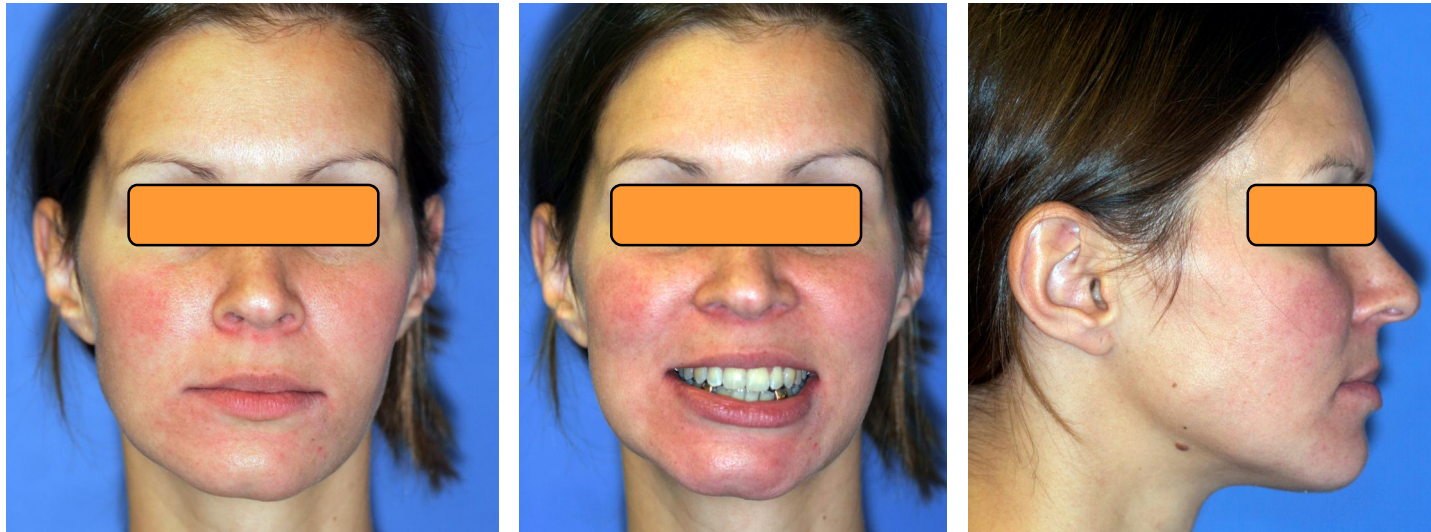
Linguale Multibracket-Apparatur in Kombination mit einer Herbst-Apparatur



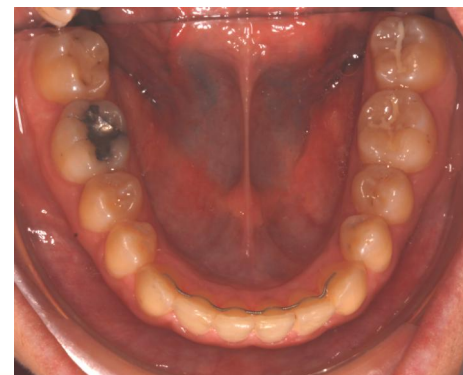
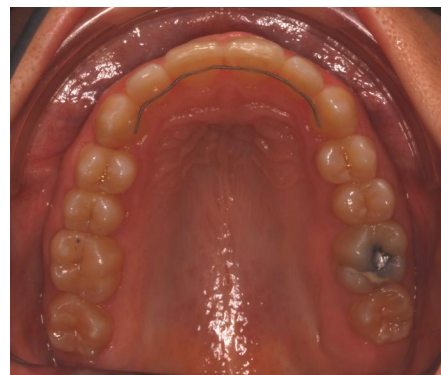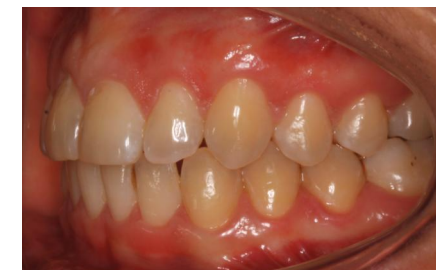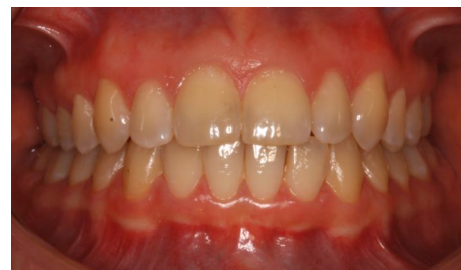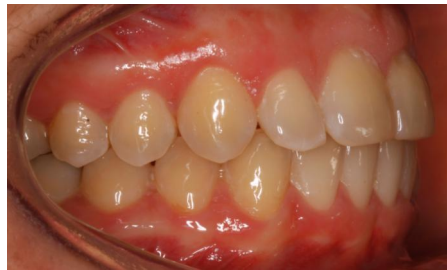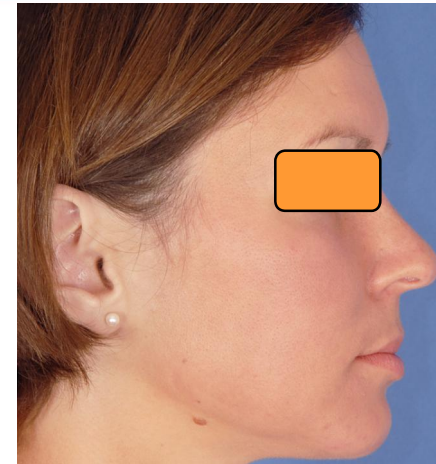
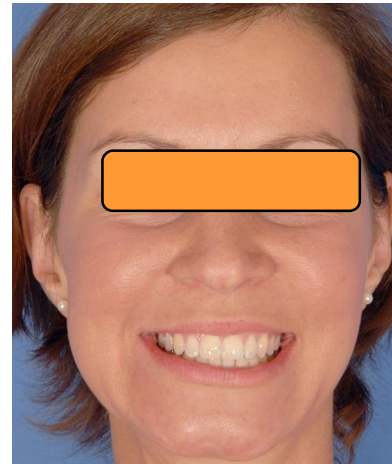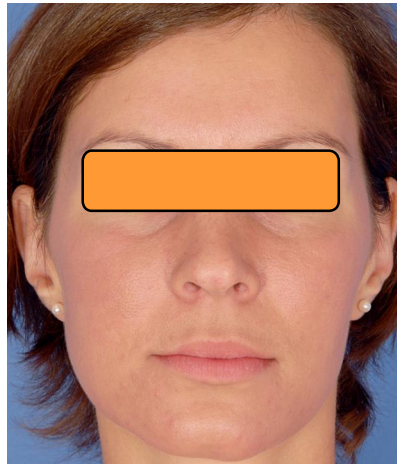Individuelle Anfertigung der Herbstapparatur mittels CAD/CAM-Verfahren für eine optimale funktionelle Einstellung der Apparatur.



Multiband-Multibracket-Apparatur in Kombination mit der Herbst-Apparatur



Klinisches Ergebnis nach aktiver kieferorthopädischer Behandlung



Profilvergleich vor und nach kieferorthopädischer Behandlung

